10.47519/risi.v1i00.2

Revista Ibero-Americana de Saúde Integrativa
Ibero-American Journal of Integrative Health

QUEILITE ACTÍNICA: IMPORTÂNCIA DA PREVENÇÃO E DA IDENTIFICAÇÃO PRECOCE DOS SINAIS CLÍNICOS

QUEILITIS ACTÍNICA: IMPORTANCIA DE LA PREVENCIÓN Y DE LA IDENTIFICACIÓN PRECOZ DE LOS SIGNOS CLÍNICOS

ACTINIC CHEILITIS: IMPORTANCE OF PREVENTION AND EARLY IDENTIFYING CLINICAL SIGNS

Henrique FIGUEROA VARALTA[1]
henrique@cemodonto.com.br
Jéssica dos Santos BERNINI [2]
jessicabernini@hotmail.com
Kevin Luiz Lopes DELPHINO [3]
kevinlopesdelphino@gmail.com
Gérson Aparecido FORATORI-JÚNIOR [4]
gersonforatori.usp@gmail.com
Denise Tostes OLIVEIRA [5]
denisetostes@fob.usp.br
Agnes ASSAO [6]
agnes.assao@uenp.edu.br

[1] Centro Universitário da Faculdades Integradas de Ourinhos. Bacharel em Odontologia.

[2] Centro Universitário da Faculdades Integradas de Ourinhos. Bacharel em Odontologia.

[3] Bacharel em Odontologia pela Universidade Estadual do Norte do Paraná. Mestrando do programa de pós-graduação em Biologia Celular e Molecular e Bioagentes Patogênicos da Faculdade de Medicina de Ribeirão Preto - Universidade de São Paulo (FMRP/USP).

[4] Doutor em Ciências Odontológicas Aplicadas, pela Faculdade de Odontologia de Bauru da Universidade de São Paulo (FOBUSP)

[5] Doutora em Odontologia (Patologia Bucal) - pela Faculdade de Odontologia da Universidade de São Paulo (FOUSP).

[6] Doutora em Ciências Odontológicas Aplicadas pela Faculdade de Odontologia da Universidade de São Paulo (FOB-USP)

Como referenciar este artigo:

FIGUEROA VARALTA, H.; DELPHINO, K.; BERNINI, J. dos S.; FORATORI-JÚNIOR, G. A.; OLIVEIRA, D. T.; ASSAO, A. Queilite Actínica: importância da prevenção e da identi-ficação precoce dos sinais clínicos. **Revista Ibero-Americana de Saúde Integrativa (RISI)**, Bauru, v. 1, n. 00, e024007, 2024. e-ISSN: 2966-4543. DOI: 10.47519/risi.v1i00.2

Submetido em: 06/03/2024
Revisões requeridas em: 15/04/2024
Aprovado em: 10/12/2024
Publicado em: 30/12/2024

RESUMO: A queilite actínica é uma desordem oral potencialmente maligna, que afeta principalmente o lábio inferior, devido a exposição crônica e excessiva à radiação ultravioleta. Um paciente do sexo masculino, 61 anos, se apresentou à clínica universitária com úlceras no lábio inferior que não cicatrizavam. Ao exame físico extra-bucal, observou-se a presença de áreas de descamação no lábio inferior, ulceradas e esbranquiçadas, com descamação, sugerindo a queilite actínica. Procedeu-se à biopsia incisional e, de acordo com a análise histopatológica, constatou-se a presença de uma mucosa bucal constituída por epitélio estratificado pavimentoso paraqueratinizado, com áreas de transformação basofílica do colágeno, confirmando o diagnóstico de queilite actínica. O paciente foi orientado acerca da proteção contra a exposição solar e está em acompanhamento, sem sinais de recidiva. Este caso clínico reforça a importância do diagnóstico precoce da queilite actínica, assim como da orientação à população sobre esta patologia, visto que antecede a progressão para o carcinoma espinocelular de lábio.

PALAVRAS-CHAVE: Queilite Actínica. Carcinoma espinocelular. Lábio.

RESUMEN: *La queilitis actínica es un trastorno oral potencialmente maligno que afecta principalmente al labio inferior debido a la exposición crónica y excesiva a la radiación ultravioleta. Un paciente varón de 61 años acudió a la clínica universitaria con úlceras que no cicatrizaban en el labio inferior. En la exploración física extraoral se observaron zonas de descamación ulceradas y blanquecinas en el labio inferior, sugestivas de queilitis actínica. Se realizó una biopsia incisional y el análisis histopatológico reveló la presencia de una mucosa oral formada por epitelio pavimentoso estratificado paraqueratinizado, con áreas de transformación basófila del colágeno, lo que confirmó el diagnóstico de queilitis actínica. Se aconsejó al paciente que se protegiera de la exposición solar y está en seguimiento, sin signos de recidiva. Este caso clínico refuerza la importancia del diagnóstico precoz de la queilitis actínica, así como la educación de la población sobre esta patología, ya que precede a la progresión a carcinoma escamoso de labio.*

PALABRAS CLAVE: *Queilitis Actínica. Carcinoma de células escamosas. Labio.*

ABSTRACT: *Actinic cheilitis is a potentially malignant oral disorder that primarily affects the lower lip due to chronic and excessive exposure to ultraviolet radiation. A 61-year-old male patient presented to the university clinic with non-healing ulcers on the lower lip. On extraoral physical examination, areas of scaling, ulceration, and whitish discoloration with desquamation were observed on the lower lip, suggesting actinic cheilitis. An incisional biopsy was performed, and histopathological analysis revealed the presence of buccal mucosa composed of parakeratinized stratified squamous epithelium with areas of basophilic transformation of collagen, confirming the diagnosis of actinic cheilitis. The patient was advised to protect against sun exposure and is under follow-up with no signs of recurrence. This clinical case highlights the importance of early diagnosis of actinic cheilitis, as well as educating the population about this pathology, given its potential progression to squamous cell carcinoma of the lip.*

KEYWORDS: *Actinic cheilitis. Squamous cell carcinoma. Lip.*

Artigo submetido ao sistema de similaridade

iThenticate

Editor-chefe: Prof. Dr. Kaique Cesar de Paula Silva
Editor Executivo: Prof. Dr. José Anderson Santos Cruz

INTRODUÇÃO

De acordo com a classificação da Organização Mundial da Saúde (OMS) de 2017, as Desordens Orais Potencialmente Malignas (DOPM) são definidas como apresentações clínicas que carregam o risco de desenvolvimento de câncer na cavidade oral. A Queilite Actínica (QA), por sua vez, é uma condição clínica que apresenta esse potencial e que afeta, principalmente, a região do lábio inferior (Reibel, 2017; Muse, Crane, 2023). Essa lesão está associada à exposição crônica e progressiva à luz ultravioleta (UV), que afeta predominantemente indivíduos do sexo masculino, de pele clara, com idade superior a 40 anos (Muse, Crane, 2023; Cremonesi *et al.*, 2017; Mello *et al.*, 2019; Moreira *et al.*, 2021).

Em seus estágios clínicos iniciais, é comum o paciente apresentar ressecamento, atrofia, eritema e fissuras no vermelhão do lábio (Mello *et al.*, 2019; Moreira *et al.*, 2021). Com a sua progressão, nas regiões em que havia ressecamento, é possível visualizar zonas descamativas, ásperas, de base endurecida, inclusive com o apagamento do limite entre o lábio e a pele. Eventualmente, evoluem para áreas de ulceração crônica, especialmente em pacientes tabagistas (Moreira *et al.*, 2021; Ribeiro *et al.*, 2014; Martins-Filho *et al.*, 2011).

A incidência de QA é maior em regiões próximas à linha do Equador e, no Brasil, destaca-se devido ao fato de ser um país tropical com parte significativa de sua economia baseada na atividade rural, na qual os trabalhadores ficam expostos de forma prolongada ao sol (Mello *et al.*, 2019; Moreira *et al.*, 2021; Martins-Filho *et al.*, 2011). Estima-se que, aproximadamente, 95% dos carcinomas espinocelulares de lábio são precedidos pela QA (Mello *et al.*, 2019).

O principal fator etiológico da Queilite Actínica consiste na exposição crônica e progressiva à luz UV (Araújo *et al.*, 2012; Martins-Filho *et al.*, 2011; Ribeiro *et al.*, 2014), porém outros fatores também podem contribuir para sua alteração maligna, como o álcool, o fumo, fatores socioeconômicos e fatores genéticos (Araújo *et al.*, 2012; Cremonesi *et al.*, 2017; Martins-Filho *et al.*, 2011).

Considerando o alto potencial de malignização das queilites actínicas, em torno de 16% dos casos (Lucena *et al.*, 2012; Martins-Filho *et al.*, 2011; Moreira *et al.*, 2021), este trabalho tem por objetivo relatar um caso clínico de Queilite Actínica, a fim de alertar o cirurgião-dentista e a população em geral para o diagnóstico precoce e conduta em relação a esta lesão. A intervenção nos estágios iniciais da doença minimiza significativamente os impactos de um tratamento mais invasivo ao paciente.

RELATO DE CASO

Paciente do sexo masculino, leucoderma, 59 anos, motorista, foi encaminhado à clínica universitária com a queixa principal de uma ferida no lábio que não cicatrizava. Durante a ana-

10.47519/risi.v1i00.2

mnese, relatou tempo de evolução aproximado de seis meses e informou trabalhar exposto ao sol sem qualquer tipo de proteção. O paciente reside e trabalha em uma região interiorana, no oeste do estado de São Paulo.

Ao exame físico, identificou-se a presença de áreas ulceradas na mucosa labial inferior esquerda, localizadas na área de transição entre a mucosa labial e a pele. As lesões apresentavam-se ulceradas, permeadas por áreas esbranquiçadas e ressecadas, com margens não delimitadas e bordas endurecidas (Figura 1).

Com base nos aspectos clínicos observados, as hipóteses diagnósticas incluíram queilite actínica ou carcinoma espinocelular de lábio. Realizou-se, então, uma biópsia incisional (Figura 2), com o material sendo encaminhado para análise histopatológica.

Microscopicamente, constatou-se a presença de mucosa bucal composta por epitélio estratificado pavimentoso ortoqueratinizado e hiperplásico, além de tecido conjuntivo fibroso com moderado infiltrado inflamatório mononuclear subepitelial, sem displasia epitelial. Também foram observadas áreas de transformação basofílica do colágeno (Figura 3), confirmando o diagnóstico de queilite actínica.

O paciente foi orientado quanto à importância da proteção contra exposição solar, incluindo o uso de filtro solar labial e chapéu. No acompanhamento pós-operatório de 14 dias, verificou-se cicatrização adequada do local, melhora no aspecto do lábio e ausência de sinais de recidiva da lesão (Figura 4).

Figura 1 - Aspecto clínico inicial.



Fonte: Clínica de Odontologia do Centro Universitário das Faculdades Integradas de Ourinhos.

10.47519/risi.v1i00.2

Figura 2 - Área de eleição para biópsia incisional da lesão.



Fonte: Clínica de Odontologia do Centro Universitário das Faculdades Integradas de Ourinhos.

Figura 3 - Mucosa bucal constituída por epitélio estratificado pavimentoso paraqueratinizado e hiperplásico. Subjacentemente, observa-se a presença de infiltrado inflamatório mononuclear e áreas de degeneração basofílica do colágeno (H&E, 10x).

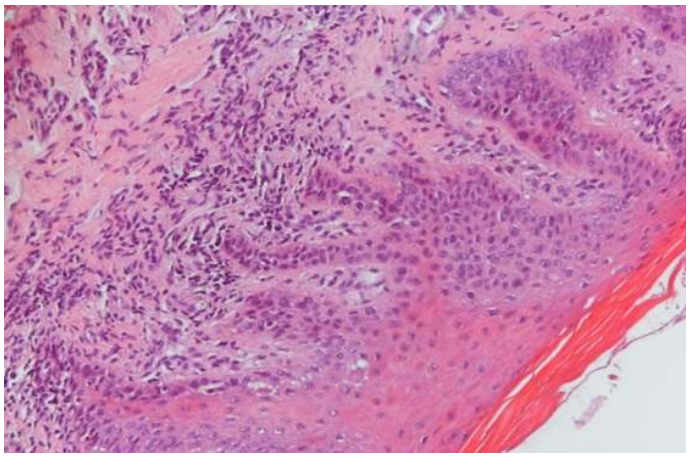

Fonte: Departamento de Patologia/FOB-USP.

Figura 4 - Aspecto clínico pós-operatório de 14 dias.



Fonte: Clínica de Odontologia do Centro Universitário das Faculdades Integradas de Ourinhos.

10.47519/risi.v1i00.2

DISCUSSÃO

Embora a queilite actínica seja uma desordem oral potencialmente maligna relativamente comum em países tropicais, como o Brasil, os dados relacionados à prevalência desta lesão são muito variáveis no país (Moreira *et al.*, 2021), o que pode ser atribuído ao local onde o levantamento foi realizado, ao grau de exposição solar e à ocupação. As prevalências observadas variam de 16,7% a 34,6% em trabalhadores rurais expostos ao sol (Martins-Filho *et al.*, 2011; Moreira *et al.*, 2021).

Além da exposição solar, alguns estudos observam uma associação do tabagismo ao desenvolvimento das queilites actínicas (Cintra *et al.*, 2013; Lucena *et al.*, 2012; Martins-Filho *et al.*, 2011; Moreira *et al.*, 2021). De acordo com Martins-Filho, da Silva e Piva (2011) e Cremonesi *et al.* (2017), a exposição contínua à alta temperatura e produtos nocivos do tabaco aumentam as chances de alterações no epitélio labial e, quando acrescido à exposição à radiação UV, esses fatores indubitavelmente levam à evolução maligna da lesão.

Clinicamente, é essencial a análise criteriosa dos aspectos das queilites actínicas, considerando que um exame físico e uma anamnese detalhados podem orientar o cirurgião-dentista ao diagnóstico e tratamento corretos, permitindo intervenção precoce na lesão. Inicialmente, as lesões agudas das queilites actínicas apresentam-se como áreas edemaciadas, com vermelhidão moderada e vesículas que rapidamente se rompem, formando úlceras (Carvalho *et al.*, 2019). As formas crônicas, resultantes da exposição cumulativa à radiação UV, manifestam-se inicialmente como lesões solitárias e esbranquiçadas, que podem evoluir para áreas multifocais erosivas ou ulceradas, sendo também frequente a presença de fissuras e atrofias (Cremonesi *et al.*, 2017; Ribeiro *et al.*, 2014).

Outros sinais clínicos que facilitam a identificação das QA incluem ressecamento, descamação, perda da delimitação do vermelhão do lábio e pele, edema e formação de crostas (Moreira *et al.*, 2021). A presença de crostas foi significativamente associada às QA com displasia epitelial severa e carcinoma in situ, devendo ser necessariamente biopsiadas (Mello *et al.*, 2019).

Os sintomas são raros nas QA, porém alguns pacientes relatam sensação de queimação e ardência, o que pode contribuir para que busquem atendimento clínico (Ribeiro *et al.*, 2014).

A biópsia é o exame complementar mais indicado para o diagnóstico correto das queilites actínicas (Araújo *et al.*, 2012; Carvalho *et al.*, 2019; Cremonesi *et al.*, 2017), sendo o grau de displasia epitelial presente na lesão o fator determinante para a escolha da terapêutica a ser adotada. Em casos de displasias epiteliais, os tratamentos podem variar desde terapias cirúrgicas para displasias leves, moderadas ou severas (excisão cirúrgica, criocirurgia, cirurgia a laser) até terapias não cirúrgicas para QA sem displasia epitelial (orientações quanto à ex-

10.47519/risi.v1i00.2

posição solar e acompanhamento, quimioterapia tópica com 5-fluoracil, imiquimode, terapia fotodinâmica e dermoabrasão) (Araújo *et al.*, 2012).

CONSIDERAÇÕES FINAIS

O caso clínico reportado reforça a importância do diagnóstico precoce de desordens orais potencialmente malignas, como as queilites actínicas, especialmente no Brasil, onde sua incidência é elevada. A orientação quanto à prevenção e o acompanhamento dessas lesões são imprescindíveis, destacando o papel fundamental do cirurgião-dentista no diagnóstico e manejo dessas condições, evitando uma possível evolução para o câncer de boca.

REFERÊNCIAS

ARAÚJO C.P.; VIDAL, M. T. A; GURGEL, C. A. S; RAMOS, E. A. G.; JUNIOR, A. A. B.; RAMALHO, L. M. P.; SANTOS, J. N. Queilite actínica: um estudo de 35 casos com destaque para os aspectos morfológicos. **RPG Rev. Pós Grad.**, Faculdade de Odontologia da Universidade Federal da Bahia (FOUFBA), Salvador, v. 19, n. 1, p. 21-7, 2012.

CARVALHO, M. V.; DE MORAES, S. L. D.; LEMOS, C. A. A.; SANTIAGO JÚNIOR, J. F.; VASCONCELOS, B. C. D. E.; PELLIZZER, E. P. Surgical versus non-surgical treatment of actinic cheilitis: A systematic review and meta-analysis. **Oral Dis.**, v. 25, n. 4, p. 972-981, 2019. DOI:10.1111/odi.12916.

CINTRA JS, TORRES SCM, SILVA MBF, JUNIOR LRCM, FILHO JPS, JUNQUEIRA JLC. Queilite Actínica: Estudo epidemiológico entre trabalhadores rurais do município. **Rev Assoc. paulista Cir. Dent.**; v. 67, n. 2, p. 118-21, 2013. Disponível em: http://revodonto.bvsalud.org/scielo.php?pid=S000427620130002000006&script=sci_abstract&tlng=pt. Acesso em: 17 mar. 2021.

CREMONESI AL, QUISPE RA, GARCIA ASM, SANTOS, PSS. Queilite actínica: um estudo retrospectivo das características clinicas e histopatológicas. **Arq Med Hosp Fac Cienc Med Santa Casa São Paulo**. v. 62, n. 1, p. 7-11, 2017.

LUCENA, E. E. S; COSTA, D. C.; DA SILVEIRA, E. J.; LIMA, K. C. Prevalence and factors associated to actinic cheilitis in beach workers. **Oral Dis.**, v. 18, n. 6, p. 575-579, 2012. DOI: 10.1111/j.1601-0825.2012.01910.x.

MARTINS-FILHO P. R.; SILVA, L. C.; PIVA, M. R. The prevalence of actinic cheilitis in farmers in a semi-arid northeastern region of Brazil. **Int J Dermatol.** v. 50, n. 9, p. 1109-1114, 2011. DOI: 10.1111/j.1365-4632.2010.04802.x.

MELLO, F. W.; MELO, G.; MODOLO, F.; RIVERO, E. R. Actinic cheilitis and lip squamous cell carcinoma: Literature review and new data from Brazil. **J Clin Exp Dent.** v. 11, n. 1, p. e62-e69, 2019. DOI:10.4317/jced.55133.

MOREIRA P, ASSAF AV, CORTELLAZZI KL, TAKAHAMA JUNIOR A, AZEVEDO RS. Social and behavioural associated factors of actinic cheilitis in rural workers. **Oral Dis.** v. 27, n. 4, p. 911-918, 2021. DOI:10.1111/odi.13610.

MUSE, M. E.; CRANE, J. S. Actinic Cheilitis. In: **STATPEARLS.** StatPearls Publishing, 2023.

RIEBEL, J.; TILAKARATNE, W.; GALE, N.; WESTRA, W.; HILLE, J.; WILLIAMS, M. Oral potentially malignant disorders & oral epithelial dysplasia. In: EL-NAGGAR, A. K.; CHAN, J. K. C.; GRANDIS, J. R.; TAKATA, T.; SLOOTWEG, P. J. (ed.). **WHO classification of head and neck tumours.** 4. ed. Lyon: International Agency for Research on Cancer, 2017. p. 112–115.

DE OLIVEIRA RIBEIRO, A.; DA SILVA, L. C.; MARTINS-FILHO, P. R. Prevalence of and risk factors for actinic cheilitis in Brazilian fishermen and women. **International Journal of Dermatology,** v. 53, n. 11, p. 1370–1376, 2014. DOI:10.1111/ijd.12526

CRediT Author Statement

Reconhecimentos: Não aplicável.

Financiamento: Não aplicável.

Conflitos de interesse: Nenhum conflito de interesse a declarar.

Aprovação ética: Sim.

Disponibilidade de dados e material: Sim.

Contribuições dos autores: Os autores contribuíram com a concepção, redação, revisão, edição e supervisão do manuscrito. Varalta contribuiu com a revisão do manuscrito; Bernini contribuiu com a redação e revisão; Lopes-Delphino contribuiu com a revisão, edição e normatização; Foratori-Junior contribuiu com a concepção; Oliveira contribuiu com a curadoria de dados (análise patológica) e Assao concebeu e supervisionou o manuscrito.

Processamento e edição: Editora Ibero-Americana de Educação - EIAE.

Revisão, formatação, normalização e tradução.